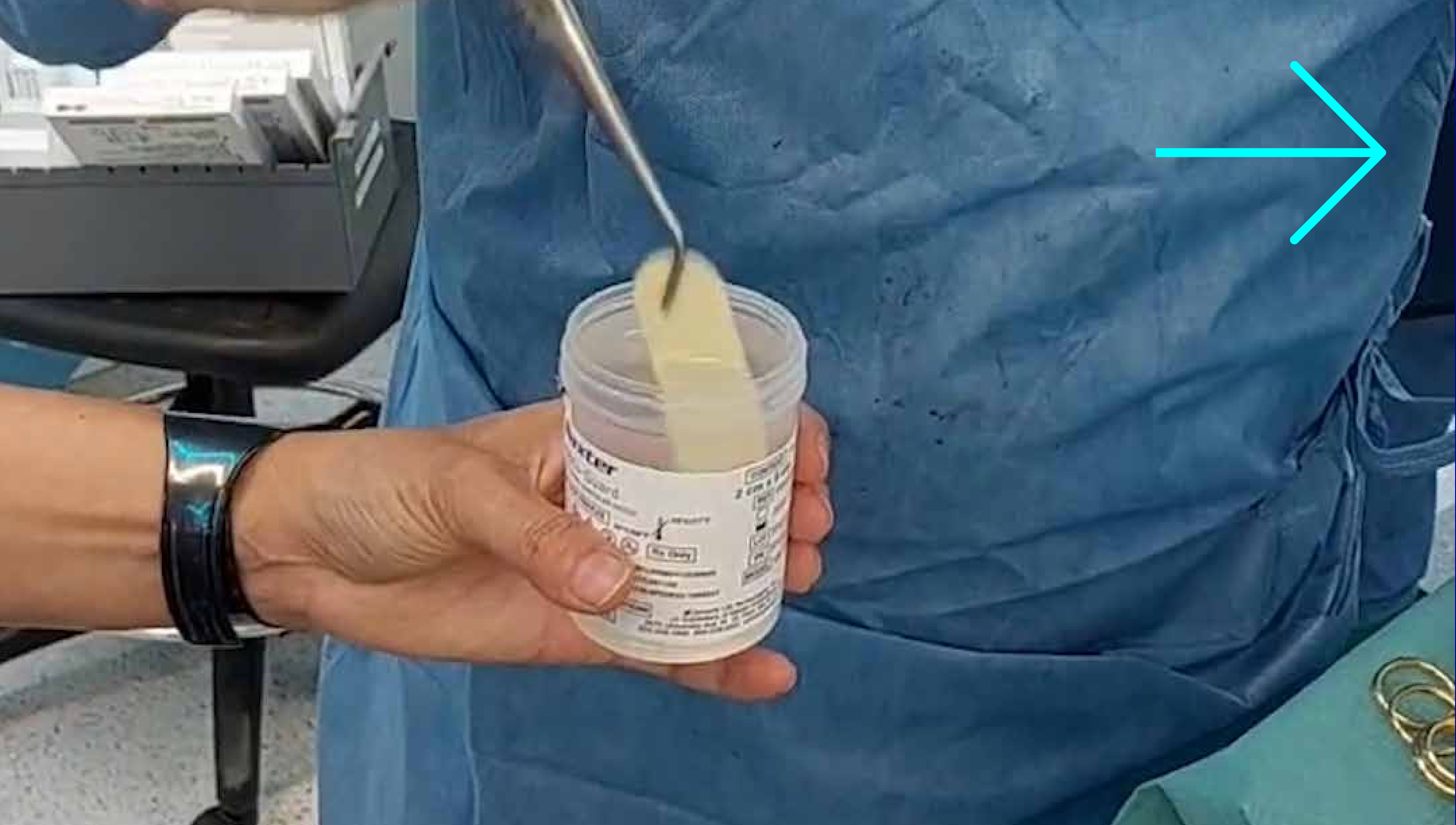


Caso Clínico

Vascu-Guard[®]

Hospital Universitari
Doctor Josep Trueta
de Girona

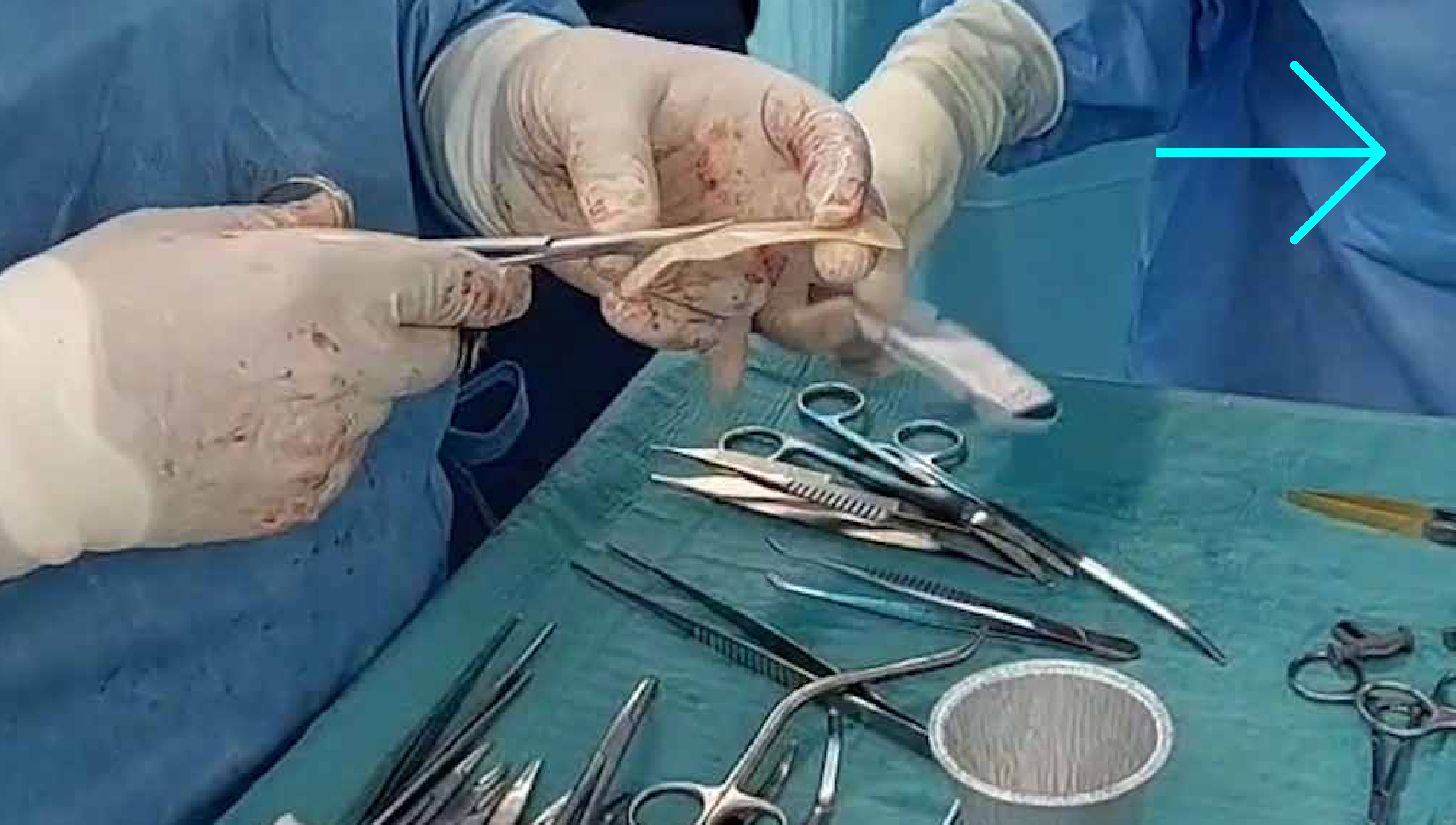izasa
medical
a werfen company



Preparación y corte del parche Vascuguard

Caso Clínico Vasco-Guard®

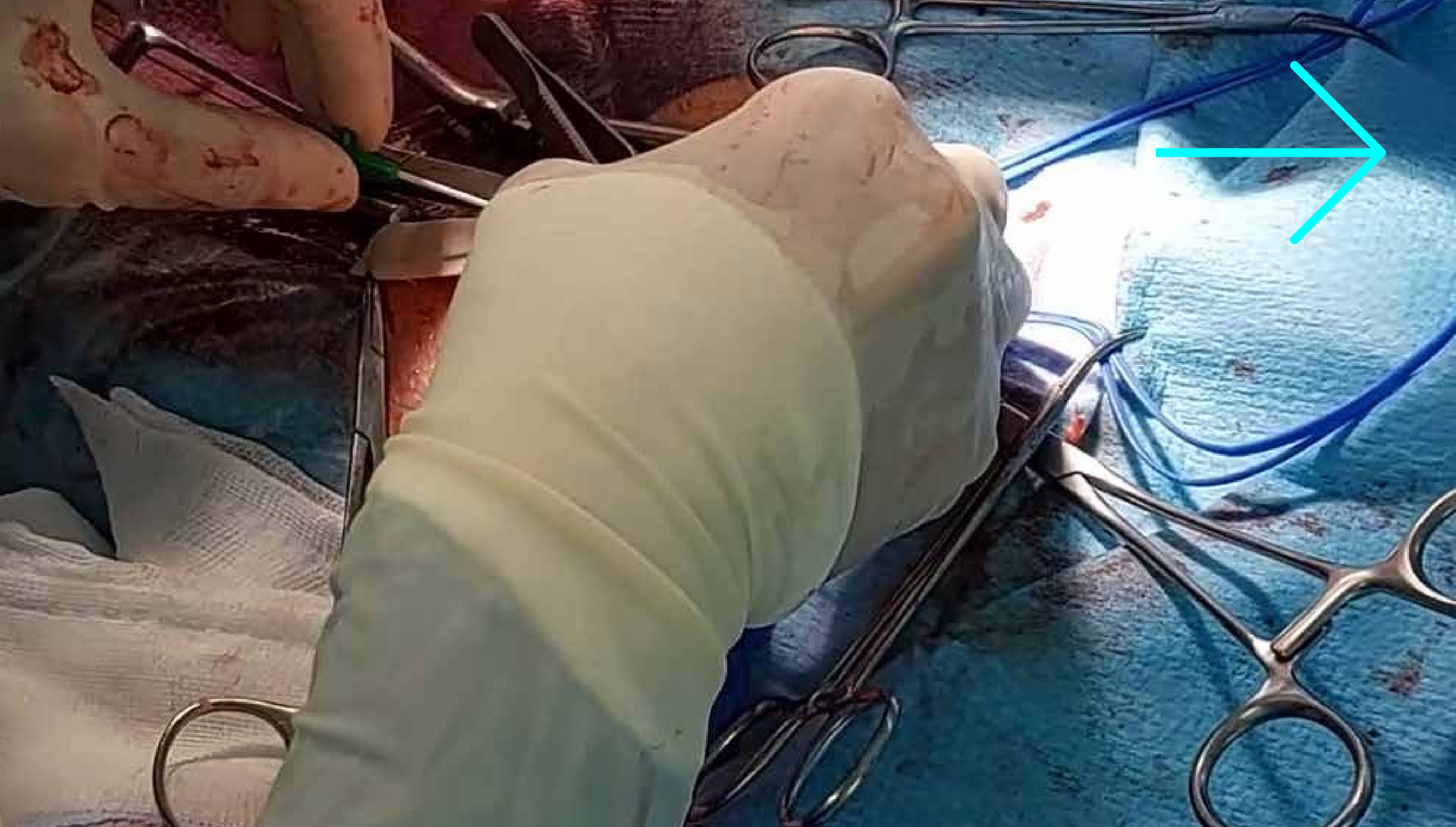Hospital Universitari Doctor Josep Trueta de Girona



Preparación y corte del parche Vascuguard

Caso Clínico Vasco-Guard®

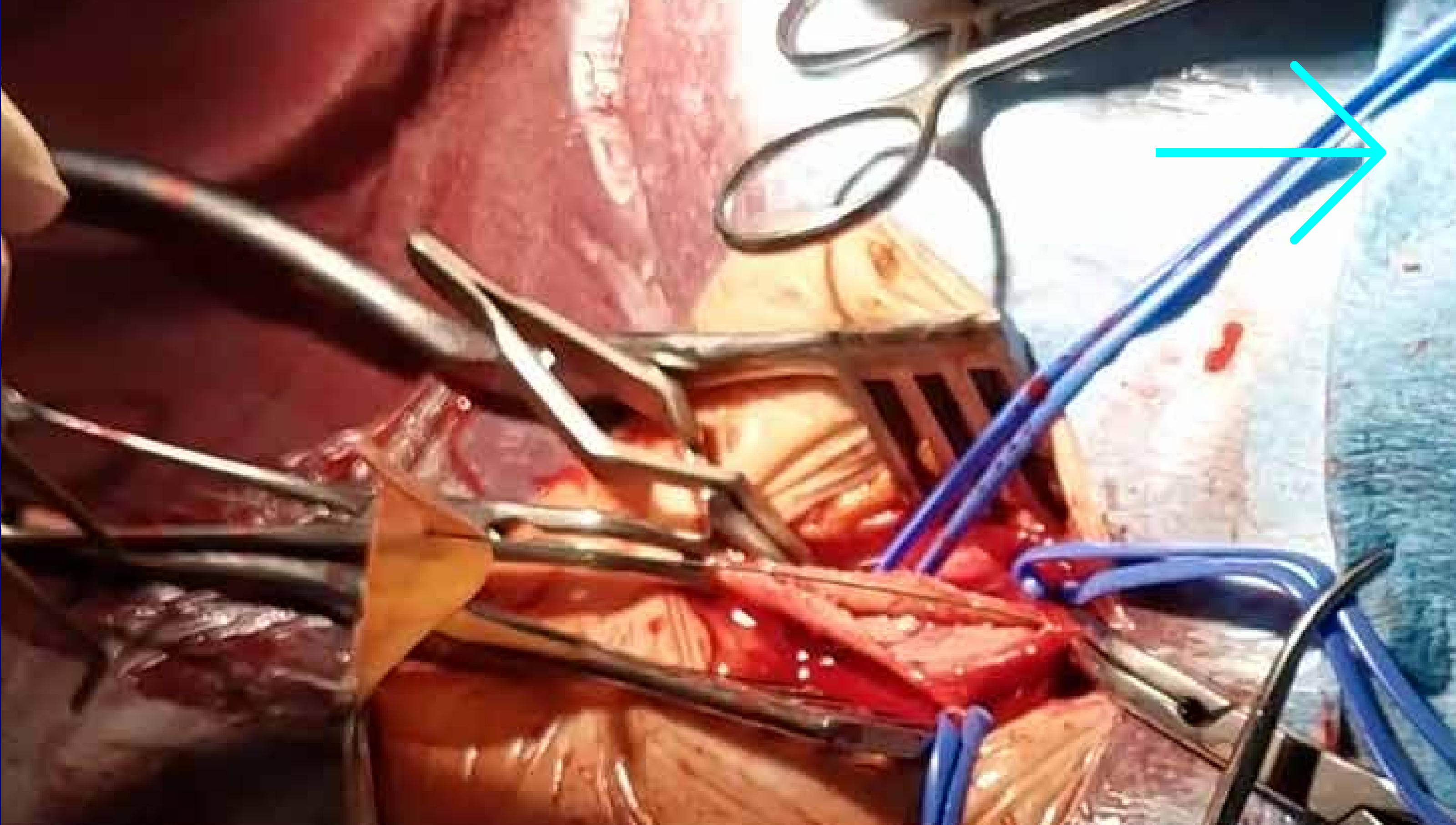
Hospital Universitari Doctor Josep Trueta de Girona



Punción de parche de pericardio con introductor para capturar guía y posterior sutura del parche en arteria femoral.

Caso Clínico Vascu-Guard®

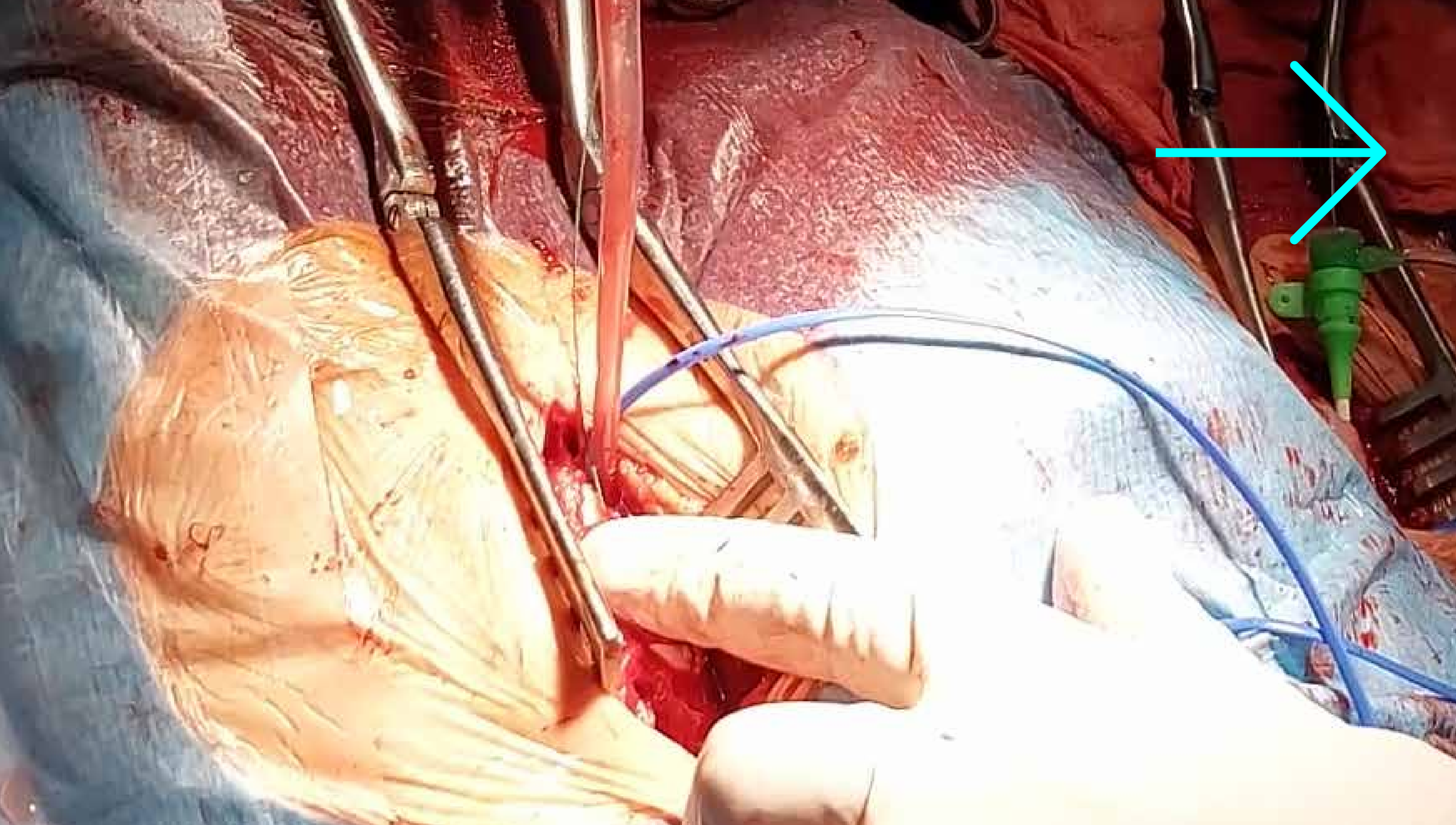Hospital Universitari Doctor Josep Trueta de Girona



Punción de parche de pericardio con introductor para capturar guía y posterior sutura del parche en arteria femoral.

Caso Clínico Vascu-Guard®

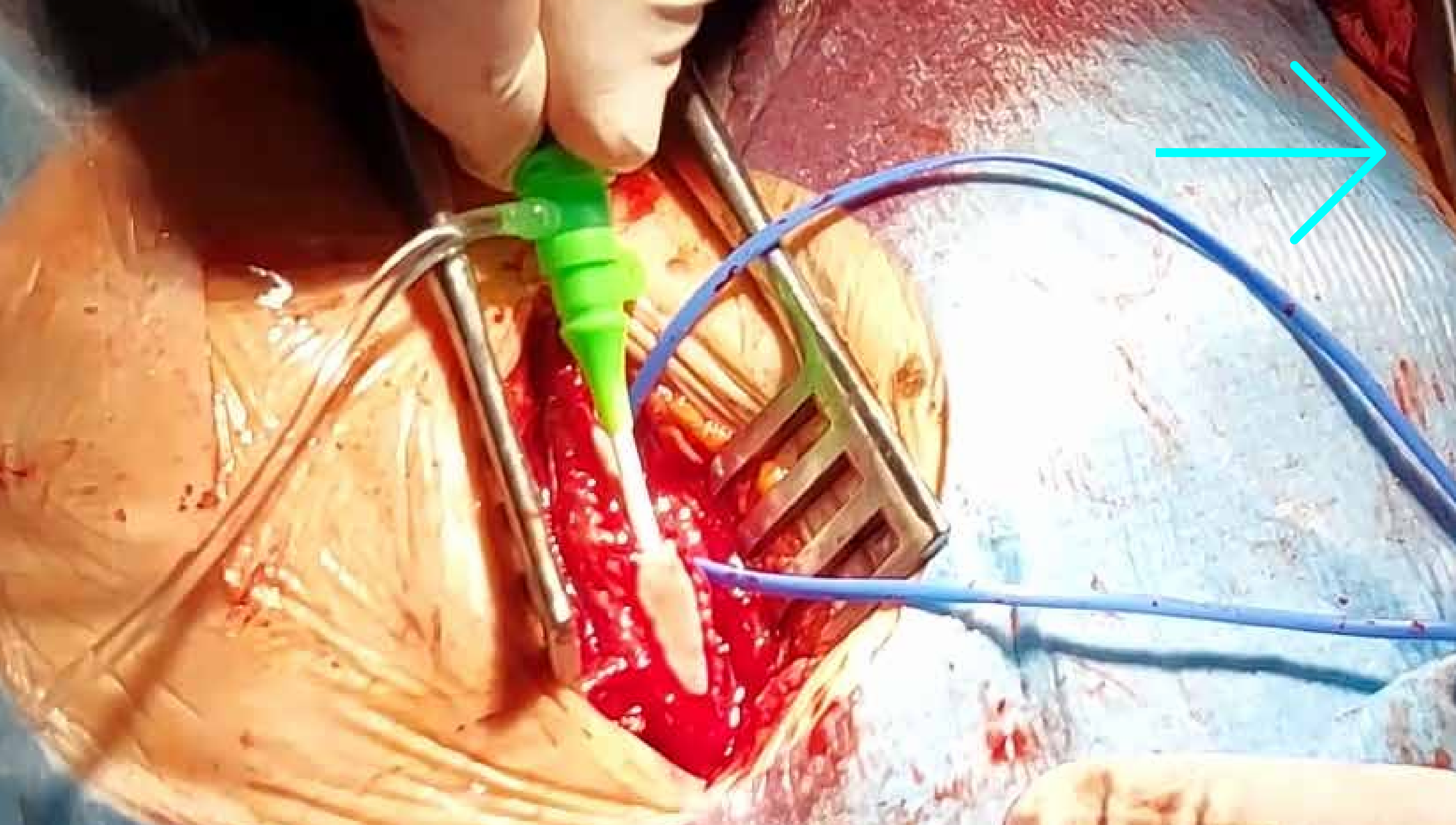Hospital Universitari Doctor Josep Trueta de Girona



Pase de introductor de mayor calibre
a través de parche Vascuguard

Caso Clínico Vascu-Guard®

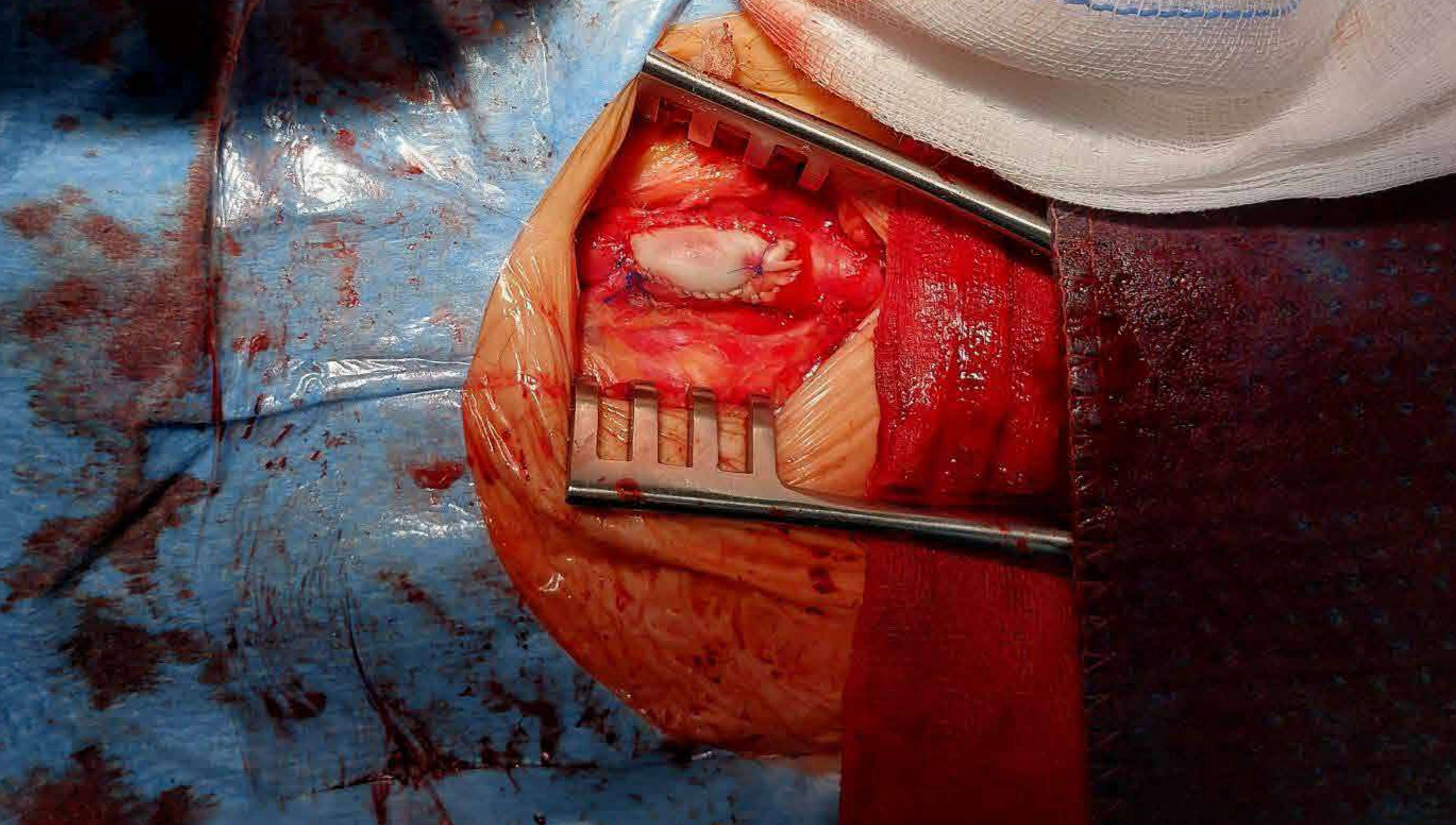
Hospital Universitari Doctor Josep Trueta de Girona



Pase de introductor de mayor calibre
a través de parche Vascuguard

Caso Clínico Vascu-Guard®

Hospital Universitari Doctor Josep Trueta de Girona



Sutura y cierre del acceso endovascular
en el parche Vascuguard

Caso Clínico Vascu-Guard®

Hospital Universitari Doctor Josep Trueta de Girona